FACULTÉ DE MEDECINE DE PARIS

Année 1920

THÈSE

N° 159

POUR LE

DOCTORAT EN MÉDECINE

PAR

Pierre-Armand DIGEON
Né le 29 Juin 1890 à Espéraza (Aude).
Ancien Interne des Hôpitaux.

TRAITEMENT

DES

FRACTURES DES OS LONGS

PAR LA METHODE DE PARHAM ET MARTIN

Président : Pierre DUVAL, *Professeur*.

PARIS
LIBRAIRIE LITTÉRAIRE ET MÉDICALE
Louis ARNETTE
2, RUE CASIMIR-DELAVIGNE

1920

Faculté de Médecine de Paris

LE DOYEN : M. ROGER — ASSESSEUR M. POUCHET

PROFESSEURS	MM.
Anatomie	NICOLAS
Anatomie médico-chirurgicale	CUNEO.
Physiologie	CH. RICHET
Physique médicale	WEISS
Chimie organique et Chimie générale	DESGREZ
Bactériologie	BESANCON
Parasitologie et Histoire naturelle médicale	BRUMPT
Pathologie et Thérapeutique générales	N.
Pathologie médicale	VAQUEZ
Pathologie chirurgicale	GOSSET
Anatomie pathologique	LETULLE
Histologie	PRENANT
Opérations et appareils	DUVAL
Pharmacologie et matière médicale	POUCHET
Thérapeutique	CARNOT
Hygiène	BERNARD
Médecine légale	BALTHAZARD
Histoire de la médecine et de la chirurgie	MÉNETRIER
Pathologie expérimentale et comparée	ROGER
Clinique médicale	ACHARD, WIDAL, GILBERT, CHAUFFARD
Hygiène et clinique de la première enfance	MARFAN
Clinique des maladies des enfants	HUTINEL
Clinique des maladies mentales et des maladies de l'encéphale	DUPRÉ
Clinique des maladies cutanées et syphilitiques	JEANSELME
Clinique des maladies du système nerveux	P. MARIE
Clinique des maladies contagieuses	TEISSIER
Clinique chirurgicale	DELBET, QUENU, LEJARS, HARTMANN
Clinique ophtalmologique	DE LAPERSONNE
Clinique des maladies des voies urinaires	LEGUEU
Clinique d'accouchements	BAR, COUVELAIRE, RIBEMONT-DESSAIGNES
Clinique gynécologique	J. L. FAURE
Clinique chirurgicale infantile	BROCA
Clinique thérapeutique	A. ROBIN
Clinique d'Oto-rhino laryngologie	SEBILEAU.

Agrégés en exercice

MM.

ALGLAVE	JEANNIN	LOEPER	ROUVIERE
BRANCA	JOUSSET (A.)	MOCQUOT	SCHWARTZ
CAMUS	LABBÉ (HENRI)	MULON	SICARD
CASTAIGNE	LAIGNEL-LAVASTINE	NOBECOURT	TANON
CHAMPY	LANGLOIS	OKINCZYC	TERRIEN
CHEVASSU	LECENE	OMBREDANNE	TIFFENEAU
DESMAREST	LEMIERRE	RATHERY	VILLARET
GOUGEROT	LENORMANT	RETTERER	ZIMMERN
GREGOIRE	LEQUEUX	RIBIERRE	
GUENIOT	LEREBOULLET	RICHAUD	
GUILLAIN	LERI	ROUSSY	

Par délibération en date du 9 décembre 1798, l'École a arrêté que les opinions émises dans les dissertations qui lui seront présentées, doivent être considérées comme propres à leurs auteurs et qu'elle n'entend leur donner aucune approbation ni improbation.

A la mémoire de mes Grands-Parents

Dr Fernand DIGEON

A MON GRAND-PÈRE

A MA GRAND-MÈRE

A MON PÈRE

A MA MÈRE

A MON FRÈRE

A mes Parents

A mes Amis

A MM. Robert POUMIER et Pierre VILLEMER

En témoignage d'une fraternelle amitié.

A Monsieur le Professeur Pierre DUVAL

Professeur d'opérations et d'appareils à la Faculté.

Qui a bien voulu accepter la présidence de notre thèse et nous recevoir dans son service, ce dont nous lui sommes profondément reconnaissant.

A MM. les Docteurs HALLOPEAU et BASSET
Chirurgiens des Hôpitaux.

A M. le Docteur Jean GATELLIER
Chef de Clinique à la Faculté.

INTRODUCTION

Un des résultats importants de la pratique de la chirurgie de guerre a été de doter les chirurgiens d'expérience et d'habileté dans le traitement des fractures. La grande quantité des cas observés et traités a conduit, tout naturellement, à étendre aux fractures fermées et au traitement des pseudarthroses les méthodes qui, dans les fractures ouvertes, donnaient des résultats particulièrement brillants. Il en est donc résulté une pratique de plus en plus grande du traitement opératoire appliqué aux fractures du temps de paix, nous voulons dire, dans l'immense majorité des cas, aux fractures fermées. En outre, nous sommes de plus en plus capables de faire un choix intelligent des cas à opérer très tôt, l'intervention permettant d'obtenir de meilleures suites opératoires et partant de meilleurs résultats, évitant ainsi la douloureuse nécessité d'opérer tard, au vu des aboutissants défectueux des anciens traitements.

Dans les fractures du fémur, particulièrement, dans ces cas où la vieille extension continue laissait le

malade dans un si grand « décomfort », et où un très long séjour au lit exigé de la part du chirurgien une surveillance et une mise au point constante de l'appareil, les résultats sont très satisfaisants et le moyen de les obtenir plus agréable pour le malade et plus facile pour le chirurgien.

Ainsi dans ce cas de fracture du fémur, « nous obtenons par l'opération, en même temps qu'une fixation interne solide :

1° L'assurance que les fragments osseux sont en parfaite position.

2° Le pouvoir d'augmenter encore la solidité de la fixation au moyen d'un plâtre.

3° La possibilité d'abandonner la difficile et peu satisfaisante méthode d'extension. Nous pouvons ainsi, pratiquement, assurer à notre malade un résultat anatomique parfait et sans raccourcissements » *.

Parmi toutes les méthodes de traitement chirurgical des fractures et tous les procédés d'ostéosynthèse employés (tiges et plaques métalliques ou de substances diverses, sutures, chevilles, vis, cerclage par fil) il est une méthode de fixation simple, rapide, mécaniquement effective et qui donne une consolidation parfaite dans un temps relativement court; nous voulons parler de la méthode d'ostéosynthèse par cerclage au moyen de la bande de Parham et Martin.

Des avantages capitaux placent cette méthode au-dessus des autres procédés d'ostéosynthèse, ce sont :

* F. B. Lund. — The Parham aud Martin band in oblique fractures. *Surgery, Gynecology and Obstetrics*. Boston 1916, p. 545.

la non-altération opératoire des fragments osseux, la qualité du cal obtenu et la possibilité de conglomérer les esquilles éparses. Un des plus gros reproches, sinon le plus grand, qu'on a pu faire au traitement opératoire des fractures, est que tous les procédés exigent pour la mise en place des appareils employés des lésions nouvelles des fragments osseux, lésions qui ont une répercussion énorme sur l'évolution ultérieure de la fracture. Si bien que certains chirurgiens ont renoncé à de tels traitements *.

Par le cerclage, au contraire, qui est une méthode extra-osseuse uniquement, l'os conserve toute sa vitalité et n'est gêné ni dans sa consolidation, ni dans sa croissance **.

De plus, l'excellente réduction des fragments et leur contention énergique donne une cicatrice osseuse à peine linéaire et d'une rare qualité. L'os retrouve véritablement sa structure anatomique d'avant la fracture et l'on peut presque dire que chaque travée, chaque canal osseux retrouve la continuité avec la travée ou le canal correspondant. Ce sont donc les conditions parfaites pour obtenir le cal le meilleur ; aussi voit-on disparaître les anciens cals volumineux avec tous leurs ennuis et est-on en droit d'espérer non plus une consolidation fibreuse mais une consolidation osseuse d'emblée.

Enfin la possibilité de réduire au minimum la perte de la substance osseuse utile à la consolidation n'est

* Putti V. *Clin. chir. Milano.* — June 1914, p. 1021-1024.
** Lund F. B. — *Loc. cit.*

pas à dédaigner. La bande permet en effet de rassembler toutes les esquilles éparses du foyer de fracture, à l'encontre des autres méthodes qui peuvent tirer partie seulement des plus gros fragments. Chaque esquille viendra, au lieu d'être inutilisée, apporter sa part de travail à l'œuvre de consolidation.

Sur les autres procédés du cerclage, la méthode de Parham a les gros avantages suivants : le fil et le câble métallique adhèrent très mal à l'os avec lequel ils ont une simple ligne de contact ; la bande ayant une surface de contact adhère mieux et surtout n'écrase pas l'os, même après un serrage énergique ; le fil casse souvent au moment critique, c'est-à-dire au moment du serrage quand on entortille les deux chefs, l'intensité du serrage ne peut, en effet, être appréciée et elle dépasse souvent la limite de résistance du métal qui serre... et de l'os qui est serré, le procédé de traction de la bande permet, au contraire, l'appréciation exacte d'un serrage aussi énergique qu'on le désire sans crainte de la cassure du métal, ou d'une attrition quelconque de l'os ; enfin le fil tordu ou le câble noué laissent dans les tissus des pointes vulnérantes, trop souvent sources d'ennuis ultérieurs, le chef sectionné de la bande, bien rabattu d'un coup de maillet ne dépasse pas la surface osseuse et tout se réduit, en fin de compte, à une virole métallique placée autour de l'os sans aucune aspérité pouvant léser les tissus mous environnants.

Les résultats cliniques sont concluants ; nous espérons pouvoir le prouver suffisamment par les obser-

vations et les quelques radiographies que nous avons réunies dans ce travail. Cette méthode mérite donc d'être employée par les chirurgiens français au même titre qu'elle l'est par les chirurgiens américains et anglais.

Peu de travaux en France en font mention ; seul, à notre connaissance un article de J. Tanton, paru dans la *Presse Médicale* du 24 Juin 1918, en fait un exposé succinct. Quelques mots en sont dits par M. Pierre Fredet dans un compte rendu à la Société de Chirurgie, le 13 Novembre 1918.

Nous avons pensé que ce procédé méritait d'être connu davantage, guidé dans cette voie par M. le Professeur Pierre Duval. Toute la partie clinique de ce travail est faite d'après les cas opérés sur son impulsion. Nous le remercions chaleureusement d'avoir bien voulu nous ouvrir les portes de son service de Lariboisière et de l'accueil qu'il nous y a toujours réservé.

PLAN

LIMITATION DU SUJET
HISTORIQUE

PREMIÈRE PARTIE

1° **INDICATIONS OPÉRATOIRES**
2° **INSTRUMENTATION**
3° **TECHNIQUE OPÉRATOIRE**

DEUXIÈME PARTIE

OBSERVATIONS. — RÉSULTATS

CONCLUSIONS
BIBLIOGRAPHIE

LIMITATION DU SUJET

L'objet de ce travail est l'exposé simple de la méthode de traitement, par cerclage, des fractures des os longs, au moyen de la bande de Parham et Martin.

Après la relation de l'histoire, presque uniquement américaine de la question, nous nous sommes attaché, dans une première partie, à dégager les indications opératoires de ce procédé d'ostéosynthèse, à décrire avec précision l'instrumentation spéciale nécessaire avec les modifications que nous a suggérées l'usage et enfin à en exposer la technique opératoire en détail.

La deuxième partie du travail réunit un certain nombre d'observations, toutes inédites, avec les résultats obtenus par l'emploi de la méthode.

La bibliographie que nous avons faite aussi complète que possible comprend tout ce qui, à notre connaissance, se rapporte d'une façon utile au sujet traité. Notre but sera atteint si ce travail permet aux chirurgiens qui ne sont pas familiarisés avec ce procédé d'ostéosynthèse, l'application d'une méthode qui, dans des cas bien déterminés, permet, à peu de frais, d'otenir un résultat anatomique parfait.

HISTORIQUE

La première idée du procédé revient certainement au Docteur Milne du London Hospital qui fit un compte rendu sur ce sujet à la réunion de la Southern Surgical and Gynecological Association tenue en Décembre 1912 à la Nouvelle-Orléans. Ce chirurgien avait imaginé uue méthode de fixation des os fracturés au moyen d'un fil en forme de nœud coulant et fileté sur toute sa longueur qui, étant mis en place circulairement autour de l'os fracturé et après avoir été serré convenablement, devait être arrêté au niveau du nœud coulant par un écrou se vissant sur son filetage.

Parham F. W., un chirurgien américain assistait à ce Congrès, il fut frappé par le dispositif décrit par Milne et eut immédiatement le projet de le simplifier et de chercher le métal le meilleur pour fabriquer le fil. Pour assurer la striction nécessaire à la bonne mise en place du fil, il imagina un appareil inspiré très certainement par le serre-nœud de Blacke pour la section des amygdales et fit porter d'abord ses essais sur le fil d'argent replié à une de ses extrémités, de façon à for-

mer un œillet de nœud coulant. La mise en place se faisait en glissant le fil autour de l'os, boucle en avant; il ne restait plus alors qu'à engager l'extrémité libre dans la boucle et à l'attacher ensuite au tracteur. La striction désirée étant obtenue, le fil était fixé au niveau de la boucle par l'écrasement d'une balle de métal malléable qui, perforée, avait été préalablement glissée le long du fil.

Cette technique paraissait extrêmement simple et théoriquement semblait répondre à toutes les attentes. En pratique cependant, toujours quelque chose marchait mal. Il essaya alors de fixer le fil autour de la diaphyse en l'entortillant; dans ce cas si l'on tirait trop fort, ou bien le fil cassait ou bien il glissait au travers de la balle; en tout cas, la coaptation et la fixation des fragments étaient perdues. Parham expérimenta plusieurs métaux (cuivre, aluminium et bronze) pour ses fils, mais aucun ne répondait exactement aux données du problème.

Ce fut alors que le Docteur Martin, un autre chirurgien américain, lui suggéra de remplacer le fil de métal par la bande d'acier doux, élargie et fendue transversalement à une extrémité, de telle façon qu'on puisse l'employer en nœud coulant, un trou à l'autre extrémité devant permettre de la fixer au crochet du tracteur. Après plusieurs modifications, la bande et l'appareil de traction furent mis au point et vendus tels qu'ils existent actuellement. La première relation du procédé modifié fut faite à la réunion de l'American Society of Clinical Surgeons qui s'est tenue à la Nouvelle-Orléans

en 1914. Parham présenta son premier opéré, une fracture du fémur traitée par deux bandes.

La solidité de la réduction fut prouvée peu après par un opéré d'une fracture du tibia qui avait reçu deux bandes placées par Martin. Ce malade, dans un accès de délire, se leva la nuit suivant son opération et marcha avec son membre fracturé sans que le lendemain aucun déplacement put être constaté à la radiographie!

Le Docteur Lund, de Boston, apporta au Congrès de Washington, de l'American Surgical Association, en Mai 1916, 30 observations de cas ainsi traités. Il fit une démonstration à Boston devant The Clinical Congress of Surgeons of North America, radiographiant immédiatement après l'intervention et montrant ainsi les fractures réduites et les bandes en place.

Mais à cette époque un article du Professeur Putti, un chirurgien italien, paru dans *La Clinica Chirurgica de Milano* en Juin 1914, et qui était passé inaperçu, fut signalé à Parham. Ce travail du chirurgien italien contient une description d'appareils ayant une ressemblance très grande avec les appareils américains, quoique plus complexes que ceux-ci, et expose, en même temps, une technique presque semblable. Quelques points en diffèrent cependant : le métal employé pour la fabrication des bandes est un alliage à base de bronze et les bandes au lieu d'être d'un modèle unique, comportent une série d'épaisseurs et de largeurs différentes. Il ne semble pas cependant qu'il y ait une relation entre ces divers travaux, mais on doit

plutôt penser que l'expérience du grand nombre de fractures soignées a amené la même conception simple de traitement chez Parham, Martin et Putti.

Pour compléter l'instrumentation, Lund fit fabriquer des passe-lames, semblables d'ailleurs aux passe-fils de Deschamp.

Il semble que le premier chirurgien français qui ait appliqué la méthode de Parham soit le Docteur Picot, en Avril 1916.

En France à part l'acticle de Tanton paru dans la *Presse Médicale* du 24 Juin 1918 et quelques comptes rendus à la Société de Chirurgie, rien d'important n'a été publié sur ce sujet.

Duboucher dans sa thèse inaugurale, a traité de l'application de la méthode aux fractures par projectiles de guerre (1919, Paris).

PREMIERE PARTIE

I

INDICATIONS OPÉRATOIRES

Nous n'entendons pas traiter ici les indications générales du traitement opératoire des fractures. Ce serait sortir de notre sujet et vouloir développer une question aujourd'hui classique.

Notre intention, plus modeste, est de donner d'abord les indications opératoires générales de la méthode de Parham, de justifier ensuite le choix de ce procédé en montrant les gros avantages de l'ostéosynthèse dans quelques cas particuliers, de la préférence à donner à l'ostéosynthèse par cerclage et enfin de montrer la prépondérance sur tous les autres procédés que possède la méthode de Parham et Martin.

1° Indications opératoires générales de la méthode de Parham.

Tout d'abord quelles sont les fractures pour lesquelles la bande de Parham et Martin peut être appliquée? Destinée, au début, à traiter les fractures très obliques du fémur et du tibia, cette méthode a vu rapidement s'élargir ses indications d'emploi. Elle peut à l'heure actuelle servir à traiter la plupart des fractures des os longs; la seule raison en effet qui en limite l'usage est une raison mécanique : il faut que l'os fracturé ait une forme et une dimension telles qu'il soit possible de le cercler par la bande. Elle s'adresse donc tout particulièrement aux fractures des os longs des membres, c'est-à-dire aux fractures de beaucoup les plus fréquentes.

Idéalement, elle est destinée à fixer les fractures obliques ou spiroïdes, mais l'usage de la plaque métallique a permis de l'employer avec autant de succès dans les fractures nettement transversales. De même, les vieilles fractures non consolidées, les pseudarthroses, après résection du cal fibreux et avivement des extrémités osseuses, avec ou sans greffe osseuse concomitante, tirent le plus grand bénéfice de son emploi (Obs. III, VII).

Nous sommes donc autorisé à dire que la méthode de Parham et Martin est une méthode générale de traitement pour toutes les fractures des diaphyses.

2° Indications particulières à l'ostéosynthèse.

Certaines indications particulières très nettes naissent d'anomalies ou de complications résultant de la forme anormale de la fracture, de son siège, ou encore de complications à redouter.

Nous allons passer en revue les principales.

Une des plus importantes est le chevauchement. Variable d'intensité suivant l'os fracturé et le siège de la fracture, s'il est possible à réduire il est parfois très difficile à maintenir réduit. Tous nous connaissons la surprise désagréable que l'on éprouve en contrôlant sous l'écran, la réduction d'une fracture après la pose d'un appareil plâtré, à voir que, malgré la réduction la plus soignée et l'appareil appliqué avec la technique la plus impeccable, le chevauchement des fragments s'est reproduit. Et l'on connaît les résultats de déformation et de raccourcissement du membre, de cal volumineux gênant et parfois douloureux qui en résultent ! La réduction sanglante peut et doit être parfaite, la coaptation et le maintien des fragments ont toute leur valeur et leur solidité par l'emploi de la bande de Parham (Radiographies).

La fracture à fragments multiples, — fracture comminutive par perforation, ouverte ou fracture fermée, — commande particulièrement la mise en œuvre de la méthode. Elle permet en effet de réduire au minimum, la perte de substance osseuse utile, par le rassemblement de toutes les esquilles éparses. On peut avoir parfois à uti-

liser plusieurs lames, presque jointives, avec ou sans l'aide de la plaque spéciale (fig. p. 38), de façon à arriver à établir autour de l'os une sorte de manchon métallique qui assurera, dans les meilleures conditions la contention des fragments et la solidité la plus grande de la réduction. (Obs. II, VIII, IX, XII).

L'interposition musculaire est une indication absolue à l'intervention. Ce n'est pas là un fait nouveau. Dès qu'il a été possible de déceler précocement l'interposition d'un jambier antérieur ou d'un crural entre les fragments d'un tibia ou d'un fémur fracturé, l'intervention sanglante a été obligatoire. Mais à mesure que la richesse thérapeutique augmentait, le pronostic de l'opération allait en s'améliorant. Au début le but poursuivi était de se débarrasser uniquement de l'interposition; plus tard au lieu d'abandonner le membre fracturé et opéré dans un plâtre, l'intervention a été plus complète et les procédés employés ont été en se perfectionnant (sutures résorbables, sutures métalliques, enchevillement, vis métalliques, plaques de Lane et de Lambotte). Là encore la méthode de Parham permet d'obtenir le meilleur résultat avec le minimum de dégât. (Obs. VIII, IX).

Les complications nées du siège particulier de la fracture sont aussi justiciables d'être prévenues en leurs résultats par le traitement approprié. Ainsi pourquoi abandonner dans un appareil plâtré les fractures de l'avant-bras? Sait-on jamais exactement si le degré de pronation ou de supination convenable a été atteint pour réduire le décalage? Il nous paraît plus simple, de

beaucoup, d'agir sur la fracture à ciel ouvert et de contrôler la perfection de la réduction par la vue. Une fois les fragments fixés par le Parham, le patient sera à l'abri de la grosse complication fonctionnelle qu'est le décalage et possèdera la restauration anatomique parfaite qui, dans ce cas plus que dans tous les autres a de l'importance. (Obs. IV, V, VI).

De même les fractures siègeant tout à proximité d'un nerf (radial au bras, sciatique poplité externe à la jambe) voient leur pronostic nettement amélioré, surtout si l'on applique rigoureusement la technique convenable qui consiste à entourer le nerf d'un manchon protecteur membraneux (péricarde) (Obs. IV).

Enfin les fractures juxta-articulaires tirent du fait de la mobilisation immédiate possible une indication exceptionnelle au traitement par la bande de Parham. On conçoit aisément combien l'avenir de ces fractures est éclairci par le fait que toutes les séquelles articulaires ne sont plus à craindre. Combien de fracturés bas du fémur posséderaient aujourd'hui tous leurs mouvements articulaires complets et un membre sans raccourcissement si, au moment voulu, ils avaient subi l'intervention nécessaire au lieu de passer quelques 100 ou 120 jours dans un appareil de Tillaux ou de Hennequin! (Obs. VIII, IX, XVI).

Nous avons déjà vu que la cicatrice osseuse obtenue après la bonne application de la bande de Parham et Martin était une cicatrice linéaire et que l'on pouvait espérer osseuse d'emblée. Les cals vicieux qui tenaient une si grande place dans le pronostic des fractures

traitées par les anciennes méthodes ne sont plus à craindre et les inclusions nerveuses disparaissent du même fait (Voir radiographies).

Nous terminerons cette revue des indications particulières du traitement des fractures par l'ostéosynthèse en ajoutant que tout ce qui a été dit pour les fractures fermées se rapporte aussi aux fractures ouvertes que nous avons maintenant appris à traiter comme il convient à la grande école de la guerre.

3° Avantages de la méthode par cerclage.

Ils sont multiples. En plus de la simplicité et de la précision dans la technique opératoire particulière à la méthode de Parham et qui sera exposée dans un autre chapitre, cette méthode par cerclage possède de très gros avantages sur les autres procédés d'ostéosynthèse. Si nous nous remémorons tous ceux qui ont été précédemment utilisés et si nous étudions ceux qui aujourd'hui se disputent la faveur des chirurgiens, nous nous rendons compte très vite que tous, sauf un, partent d'une conception erronée. Pour consolider l'os fracturé, ils commencent par attenter à sa solidité et à sa vitalité, soit en obturant son canal médullaire, soit en forant des trous destinés à recevoir des vis métalliques. Evidemment, dans certains cas, le résultat fonctionnel obtenu immédiatement, fait comprendre l'emploi de tels procédés et la possibilité de la marche au 4e ou 5e jour chez des fracturés du col du fémur, explique la faveur justifiée dont jouit la méthode de Delbet, qui commence à forer largement le col du fémur, pour permettre la mise en

place d'une puissante vis osseuse. Mais de semblables procédés ne peuvent pas voir leur champ d'action s'élargir davantage et leur domaine doit s'étendre uniquement aux cas où le résultat fonctionnel immédiat doit l'emporter sur le résultat anatomique parfait.

Les plaques métalliques vissées (plaques de Lane et de Lambotte), qui ont connu une telle vogue qu'on peut dire qu'elles ont résumé un instant tout le traitement opératoire des fractures, sont justiciables de critiques d'une importance extrême. Le reproche majeur est celui de la nécessité de traumatiser profondément l'os pour la mise en place des vis destinées à fixer la plaque. Nous savons aujourd'hui combien cela est préjudiciable à la formation d'un cal de bonne qualité et le mécanisme en est aisé à comprendre : les vis étant intra-osseuses, elles amènent un processus d'élimination à leur niveau, en véritable corps étranger : processus d'ostéite raréfiante dans les parties d'os les plus voisines, d'ostéite condensante dans les parties plus éloignées. Le cal souffre évidemment de ces diverses modifications (*).

Mais des objections d'ordre mécanique peuvent être

(*) Nous ne saurions mieux faire que d'ajouter à ce que nous avions déjà écrit, le résumé, paru le 6 Décembre 1919 dans la *Presse Médicale*, de la thèse de Millet de Lyon, inspirée par les travaux de Leriche et Policard et basée sur de nombreux travaux histologiques :

« 1° Même en milieu parfaitement aseptique la présence d'une plaque métal-
« lique de prothèse détermine, au niveau de l'os sous-jacent, la nécrose des
« couches osseuses superficielles et la formation d'un sequestre lamelli-
« forme. La séparation de la lamelle osseuse nécrosée des plans osseux pro-
« fonds se fait vers le trentième jour par les processus habituels (raréfac-
« tion osseuse amenant la production d'une couche de tissu de granulation
« entre le séquestre et l'os normal) ; progressivement, le sequestre est résorbé ;
» la résorption est achevée généralement vers le 90e jour. La formation du
« sequestre résulte de l'intervention de plusieurs facteurs : pression, ischémie
« rôle du métal; parmi ceux-ci, le plus important semble être l'action des

faites aussi. L'effort à supporter par la plaque est transversal et appliqué uniquement au niveau du trait de fracture; il n'est donc pas étonnant de voir, dans certaines conditions d'agitation ou de délire chez le malade opéré, la cassure de la plaque se produire assez fréquemment. De plus la fixation par les vis se fait sous la forme d'une ligne longitudinale et porte, par conséquent, sur les mêmes travées osseuses. Un effort peut donc assez facilement mobiliser la plaque, arracher la partie de tissu osseux correspondante et transformer l'extrémité osseuse en une gouttière, par une trépanation véritable. On conçoit aisément les complications et les difficultés qui peuvent résulter de cela.

Enfin, comment avec l'usage de la plaque vissée, arriver à conglomérer les esquilles parfois nombreuses existant au niveau du trait de fracture? Cette

« produits de l'attaque du métal (fer) par les sucs organiques. Dans les « plaies infectées, le sequestre est constamment plus volumineux. L'infection « s'ajoute aux causes précédentes.

« 2° Les phénomènes dûs à l'action des vis sur le tissu osseux sont de « même nature que ceux qui se déroulent sous la plaque, la cause principale, « le rôle des sels de fer demeurant le même. Ils se bornent à la formation « d'une cavité autour des vis et sous la plaque; elle est remplie par du tissu « de bourgeonnement dans lequel l'appareil de prothèse est plus ou moins « mobile a partir du 40e jour environ.

« 3° L'action propre de la plaque métallique de prothèse sur les tissus con- « jonctifs inter-fragmentaires et peri-osseux se borne : *a*) à un arrêt complet « de l'ostéogenèse, au voisinage immédiat du métal; au contact même de la « plaque, au-dessus d'elle, comme au dessous il n'y a jamais d'os néoformé, « mais un tissu conjonctif jeune avec des caractères histologiques particu- « liers. *b*) à la formation au devant d'elle et à distance d'un tissu fibreux « dense qui bloque la progression de l'os périostique bordant; la plaque « n'est jamais recouverte entièrement d'os nouveau »

On voit facilement, d'après ces constatations histologiques, le gros avantage des bandes à cause de la pétite quantité de métal qui les compose et de la faible surface d'oxydation qu'elles offrent; l'emploi du cerclage mixte devant d'ailleurs être l'exception et réservé aux fractures transversales ou obliques à biseau très court.

méthode est obligée de faire fi de parties osseuses quelquefois considérables et est réduite à utiliser seulement le, ou, dans les cas les plus favorables, les plus gros fragments. Par contre, nous avons vu que la méthode de traitement par cerclage et en particulier par la bande, permet de placer des viroles autour de l'os et de réunir ainsi, parfaitement, en un seul bloc solide, toutes les parties osseuses plus ou moins éloignées du foyer de fracture. Nous donnons dans ce travail deux observations et deux radiographies particulièrement démonstratives de ce fait. (Obs. II et IX).

Nous ne parlons en terminant que pour mémoire, de la suture osseuse simple dans les fractures diaphysaires qui passible des mêmes objections n'arrive pas en outre à immobiliser les fragments et doit se contenter de les maintenir en contact.

4° Avantages particuliers à la méthode de Parahm et Martin.

Sur les autres méthodes par cerclage l'emploi de la bande de Parham et Martin présente encore de gros avantages. D'ailleurs, la genèse de son invention montre qu'elle est un perfectionnement du précédent procédé. La bande est d'une mise en place aussi simple et aussi rapide que le fil ou le câble métallique ; elle est préférable parce que plus solide, moins traumatisante, plus régulière et aussi parce que prothèse perdue, elle risque moins de gêner ultérieurement les parties molles circumvoisines du trait de fracture consolidé.

Qu'arrive-t-il en effet lorsqu'on se sert de fil de bronze, par exemple ? Le fil étant placé autour de l'os il reste à le fixer. Le moyen employé ordinairement consiste à entortiller les deux chefs du fil jusqu'à ce que le serrage soit obtenu. On sectionne alors d'un coup de ciseaux les extrémités métalliques et on rabat le mieux possible la partie entortillée restante. Or, tous ceux qui ont eu l'occasion de faire de pareilles ostéosynthèses savent que c'est toujours à l'instant critique de la fin du serrage, alors que « pour finir », le chirurgien impose au fil un dernier tour, que le métal casse et permet la redislocation du foyer de fracture. Heureux encore est le patient si le fil ne lâche pas après la fin de l'opération, pendant les manœuvres nécessitées par le pansement ou le transport dans le lit.

Il en résulte que pour éviter cet accident, les chirurgiens ont été amenés à employer des fils plus résistants et par conséquent plus gros, d'où : corps étrangers plus volumineux. D'autre part le fil, de section circulaire adhère peu à l'os avec lequel il a un contact linéaire ; pour l'empêcher de glisser et de laisser échapper les fragments on est obligé d employer le serrage le plus énergique possible. Mais, alors, très souvent, puisqu'il est impossible d'évaluer le serrage obtenu au moyen d'une pince, il se produit une pression supérieure à la limite de résistance du tissu osseux au niveau de la ligne d'application du fil et un écrasement des parties superficielles de l'os dans lequel le fil a pénétré jusqu'à transformer la ligne de contact en surface de contact.

Avec la bande tous ces inconvénients disparaissent

puisque le serrage régulier et aisément appréciable se fait, non pas par une ligne mais, d'emblée, par une surface de contact. De plus, le corps étranger ne faisant pas saillie est mieux supporté que le fil.

Enfin le fil et le câble laissent forcément dans les tissus péri-osseux soit un tortillon, soit un nœud métallique, l'un et l'autre présentant des extrémités pointues et vulnérantes, sources de nombreux ennuis ultérieurs. La bande, bien rabattue ne conserve aucune saillie pouvant gêner la fonction du membre.

Nous pouvons donc dire, pour conclure ce chapitre des indications opératoires de l'ostéosynthèse par la bande de Parham et Martin, que cette méthode possède en plus des indications générales d'intervention dans les fractures, des indications particulières qui la font préférer aux méthodes jusqu'ici employées et basées sur ces faits : qu'étant sus-périostée elle ne porte atteinte à l'os ni dans sa vitalité, ni dans son développement, qu'elle permet une réunion et une conglomération parfaite de toutes les parties osseuses existant au niveau du foyer de fracture et qu'enfin elle est exempte des ennuis ultérieurs habituels aux ostéosynthèses métalliques.

II

INSTRUMENTATION

L'instrumentation destinée à l'application de la méthode de Parham et Martin se compose, à l'heure actuelle : 1° de lames métalliques flexibles (*); 2° d'un tracteur fixe-lames; 3° de porte-ligatures; 4° accessoirement, de plaques métalliques d'un modèle spécial.

Les ***lames métalliques*** (fig. A) flexibles sont en fer. C'est ce métal qui, aux essais, a donné le plus de malléabilité avec le maximum de résistance à la trac-

tion. D'un modèle unique, elles ont une longueur de 18 centimètres et une largeur de 4 millimètres. Une de leurs extrémités (K) est coupée carrément et possède un œillet de forme rectangulaire destiné à recevoir le

(*) Nous employons indifféremment les mots : lame de Parham ou bande de Parham (de l'anglais : Parham's band.).

crochet du tracteur. L'autre extrémité (L) se termine en spatule et est aussi percée d'un orifice de dimensions suffisantes pour permettre le passage de la partie non



élargie de la lame à la façon d'un œillet de nœud coulant (fig. 1, 2, 3, 4).

Le ***tracteur*** (fig. G) se compose d'une tige de traction filetée qui se meut librement dans une monture solide



destinée à supporter tout l'effort du serrage. Cette monture possède un orifice qui permet le passage de la lame de ligature, laquelle se fixe sur la tige de traction au moyen du crochet (II). Le volant (I) qui prenant appui sur la monture se visse sur la tige filetée permet une traction progressive et aussi énergique qu'on le désire.

Primitivement les lames étaient passées autour de

l'os fracturé au moyen d'un passe-fil ordinaire auquel on les fixait au moyen d'un fil œillet à œillet. Tanton a fait construire par Gentile deux ***porte-ligatures*** spéciaux. « L'un (fig. B) est destiné aux diaphyses de



« petites dimensions : humérus, radius, cubitus. Il a la « forme d'une aiguille de Deschamps gauche. L'autre « (fig. C) est destinée aux grandes diaphyses. Il a la « forme d'une aiguille de Doyen. Cette nécessité de deux « porte-ligatures différents tient moins au volume de la « diaphyse intéressée qu'à l'épaisseur des parties molles « du membre. Il faut pouvoir contourner la diaphyse « facilement en se tenant toujours au contact même du « squelette. L'extrémité terminale de chacun des porte- « ligatures porte un crochet (D) destiné à recevoir la « ligature ».

Enfin il convient de citer dans cette énumération les ***plaques*** qui ont été fabriquées par Gentile. Ce sont des plaques de Lambotte qui portent trois rainures destinées à recevoir les lames de ligature et qui par suite évitent tout glissement. Elles permettent de

réaliser à la fois l'ostéosynthèse par cerclage et par placage.

A l'emploi on constate plusieurs défectuosités dans ce matériel. Ainsi il est difficile de glisser la lame dans l'orifice du serre-lame et lorsqu'on y est enfin parvenu

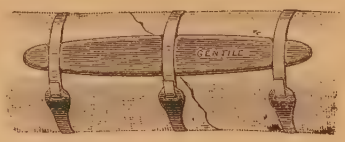

la difficulté est encore plus grande pour la fixer au crochet de la tige filetée. Pour éviter cela, le Dr Pierre Fredet, chirurgien des Hôpitaux, a proposé à la Société de Chirurgie (séance du 13 Novembre 1918), la suppression radicale du tracteur; la bande, très allongée de part et d'autre de l'œilleton du nœud-coulant, devant pouvoir être serrée au moyen de simples pinces à forci-pressure. Nous ne pensons pas que la traction ainsi obtenue soit suffisante pour fixer d'une façon utile les fragments osseux et les maintenir solidement réduits. De même les porte-ligatures de Tanton se sont révélés assez imparfaits à l'emploi; le crochet dont ils sont munis fixant mal et difficilement la lame et surtout déchirant inutilement les tissus mous au travers desquels ils sont passés.

En conséquence, nous estimons légitime de proposer des modifications à ce matériel, portant sur le tracteur et sur les porte-ligatures. Afin de rendre plus facile le crochetage de la lame sur la tige du tracteur il est indispensable de pouvoir la placer directement avec les

doigts, ce qui est impossible avec les deux branches montantes de la monture. La suppression pure et simple d'une de ces branches, compensée par le renforcement de l'autre, ferait disparaître cet inconvénient. L'appareil aurait alors la forme d'une potence double. Le chirurgien ne serait plus exposé à passer de longues minutes et à s'énerver dans des tentatives infructueuses pour arriver à faire pénétrer, avec le bout d'une pince à forcipressure, le crochet du tracteur dans l'orifice d'une lame faussée.

De même on pourrait facilement transformer les porte-ligatures. A notre avis ils seraient beaucoup moins traumatisants si, au lieu d'être munis de crochets en saillie, ils possédaient des encoches à fermeture, du système des aiguilles de Reverdin. Ce seraient simplement de grosses aiguilles de Reverdin émoussées, de sens, de courbures et de dimensions appropriés.

III

TECHNIQUE OPÉRATOIRE

L'intervention pour la mise en place des bandes de Parham et Martin comprend les temps suivants : 1° Incision. — 2° Toilette du foyer de fracture. — 3° Réduction. — 4° Mise en place de la ou des bandes. — 5° Leur serrage et leur fixation. — 6° Sutures.— Nous n'insisterons pas sur les à-côtés de l'opération, nous bornant à mettre surtout en relief les points importants.

Deux conditions capitales doivent dominer toute l'intervention : Opérer dans des conditions d'asepsie parfaite et s'abstenir de toutes manœuvres brutales de réduction. — L'asepsie parfaite est indispensable puisque l'opération porte sur un foyer d'hématome, dans des tissus contus et déchirés, c'est-à-dire, présentant les meilleures chances d'infection. La brutalité ne peut qu'augmenter la contusion des tissus mous et nous n'avons pas le droit de négliger ce facteur d'aggravation depuis que la grande leçon de la guerre nous a révélé l'importance du traumatisme musculaire.

1er Temps. — ***L'incision*** doit se faire au point où le foyer de fracture est le plus facilement abordable; elle doit être parallèle à l'axe de l'os. Plus ou moins longue suivant l'épaisseur des parties molles à traverser et le type de la fracture, elle doit permettre de découvrir largement les fragments et de libérer les extrémités osseuses sur une distance de plusieurs centimètres à partir de la solution de continuité.

2e Temps. — C'est un des plus importants. Il faut en effet entendre par ***toilette du foyer de fracture***, non seulement le fait de vider l'hématome mais encore la réclination des parties musculaires qui peuvent être interposées entre les fragments; le dégagement des troncs vasculaires et nerveux; la ligature, si elle est utile, de quelques petits vaisseaux; l'inspection et le nettoyage des extrémités fracturées en insistant particulièrement sur les petits débris qui peuvent se trouver au niveau de la moelle osseuse; enfin la régularisation des extrémités par trop acérées. Toute cette partie de l'intervention peut être faite sous un arrosage de sérum chaud qui facilite l'hémostase et qui aide efficacement à la détersion du foyer encombré de caillots. Rompant avec les idées anciennes qui voulaient que l'on respectât l'épanchement plastique utile à la restauration fibreuse du début de la consolidation, il nous faut l'affrontement parfait des extrémités osseuses strictement propres, surtout au niveau de la moelle, maintenant que nous prétendons obtenir une cicatrice osseuse d'emblée.

3e Temps. — Le foyer de fracture étant net, il nous faut ***réduire le chevauchement ou le décalage.*** Ce n'est pas toujours chose facile. Les appareils les plus ingénieux et les plus compliqués ont été proposés dans ce but, mais tous ont le gros inconvénient d'augmenter considérablement le traumatisme. Nous estimons que, avec un ou deux aides vigoureux, il est est toujours possible d'obtenir la réduction exacte sous anesthésie générale. Ce qui est surtout à éviter, ce sont les manœuvres brutales qui augmentent inutilement les dégâts. Nous n'insistons pas sur ce temps, la réduction se faisant à ciel ouvert et sous le contrôle de la vue. Ce sont les meilleures conditions pour qu'elle soit parfaite. Au niveau des os de l'avant-bras, particulièrement, il convient de ne pas se contenter de la réduction suivant l'axe, mais aussi de la réduction circonférentielle qui, si elle est bien faite, donnera un résultat fonctionnel parfait et inespérable avec les anciens appareils plâtrés. En cas de difficultés exceptionnelles on peut, à la rigueur, se servir d'un davier de Farabeuf pour maintenir une extrémité, d'une rugine que l'on glisse comme un levier entre les fragments et même décapiter une pointe osseuse trop acérée dans une fracture oblique ou spiroïde (Obs. X).

4e Temps. — Jusqu'à présent cette technique est commune, ou à peu près, à toutes les méthodes chirurgicales de traitement des fractures. C'est maintenant, une fois la réduction obtenue et conservée par des manœuvres extérieures que la technique devient

originale par ***l'application des lames de Parham et Martin***.

Trois cas peuvent se présenter : on a affaire soit à une fracture oblique ou spiroïde à deux ou trois fragments; soit à une fracture transversale simple; soit une fracture comminutive à fragments multiples.

Si on opère une fracture oblique ou spiroïde à deux ou trois fragments, ce qui est le cas le plus simple, (Obs. II, IV, VIII, X, XI, XIII, XIV, XVI), l'application de deux à trois bandes suffit pour maintenir solidement la réduction. Dans les fractures à deux fragments, deux bandes placées près des extrémités du trait de fracture suffisent, et même à la rigueur une seule, bien serrée. Dans l'autre type de fracture, le troisième fragment, rhomboïdal, sert d'attelle véritable et nécessite une bande supplémentaire. On ne peut donner de règle fixe sur ce point de technique : le chirurgien se décidera suivant l'os et le type de fracture.

Quoi qu'il en soit, avant d'engager les lames métalliques autour de la diaphyse, il convient de *faire leur lit*. Elles doivent reposer sur l'os muni de son périoste, mais sur un périoste net et surtout sans débris musculaires adhérents (ligne âpre du fémur), ni filets nerveux qui seraient fatalement écrasés. C'est à cela que servent les porte-ligatures autant que pour le passage de la lame. L'instrument convenable est donc glissé autour de la diaphyse en gardant soigneusement le contact du squelette. Il est facile, dès lors, de comprendre l'intérêt qui existe à modifier le porte-ligature de Tanton comme nous le proposons ailleurs (Instrumentation, p. 39), de façon à ne

pas déchirer davantage les tissus avec le crochet terminal. Le choix du grand et du petit modèle, nous le répétons, « tient moins du volume de la diaphyse intéressée qu'à l'épaisseur des parties molles du membre : il faut pouvoir contourner la diaphyse facilement ». Le porte-ligature étant bien en place, on fixe la bande par son œilleton au niveau du système d'attache de l'instrument. Il ne reste plus qu'à retirer le tout avec précaution, à la façon d'un passe-fil ordinaire, en prenant soin de couder légèrement la bande pour faciliter son glissement.

Le nœud coulant est alors préparé en engageant la petite extrémité de la bande dans la fente destinée à la recevoir (fig. 1, 2, 3, 4, p. 36). La manœuvre est à répéter autant de fois qu'on a de bandes à placer.

Cette technique diffère un peu pour les fractures transversales. Ici les bandes ne sont pas suffisantes ; on ne comprend pas, en effet, comment elles pourraient fixer les fragments osseux. La difficulté est tournée par l'emploi d'une plaque métallique, plaque de Lane ou de Lambotte, ou mieux, plaque fabriquée spécialement par Gentile et qui porte des raînures destinées à bien fixer les bandes et à les empêcher de glisser. On réalise donc un cerclage mixte.

A notre avis, la meilleure technique à employer consiste à placer d'abord les lames comme pour le premier type de fracture et à ne glisser la plaque qu'au moment du serrage. Il est à remarquer que les objections faites aux méthodes de consolidation par plaques métalliques ne sont pas de mise ici, puisque dans ces cas les pla-

ques sont sus-périostées comme les bandes. A noter encore que nous rejetons la fixation mixte de plaques, par bandes et par vis, qui a été préconisée par certains auteurs (Obs. I, VI, VII, XII).

Reste le dernier type des fractures que nous avons envisagées : la fracture à nombreux fragments. Il est difficile de fixer ici une technique régulière. Le but à poursuivre, et on l'atteindra souvent, est de rassembler, au moyen des bandes, les fragments épars. S'il en est besoin, soit par le cerclage mixte, soit par les bandes presque jointives on peut arriver à former un véritable manchon métallique à l'abri duquel se fera rapidement la consolidation (Obs IX). Si enfin on n'a plus que de la poussière d'os, on peut nettoyer le foyer de fracture et se borner à réunir les plus gros fragments, ou même les extrémités osseuses, de façon, au prix d'un raccourcissement, à ne pas laisser de solution de continuité et par suite une pseudarthrose certaine à venir. Mais ce n'est là qu'un pis-aller, applicable à ces fractures graves, comminutives et ouvertes, le plus souvent, qu'il convient de traiter exactement comme une fracture de guerre : par l'excision et la suture primitive.

5e Temps. — Toutes les bandes étant en place, avec ou sans plaque métallique, nous avons maintenant à les **serrer** et à les **fixer**. On doit commencer par les plus rapprochées du foyer de fracture. L'instrument employé à cette fin est le tracteur de Parham type ou le tracteur modifié comme nous le proposons. Ayant exposé ailleurs quelles sont les difficultés éprouvées par l'usage

de l'instrumentation primitive, nous n'y reviendrons pas. Un détail de technique est à fixer : il convient de placer autant que possible l'œillet du nœud coulant, où la lame sera ultérieurement rabattue, du côté de la diaphyse où les parties molles sont suffisamment étoffées pour que cette petite épaisseur ne vienne pas, par exemple au tibia, faire saillie sous la peau.

Le serrage doit être assez lent, progressif et énergique. Il serait bon, avant l'intervention, de casser une lame au moyen du tracteur, de façon à habituer la main du chirurgien à la limite qu'on peut approcher. En pratique, il peut être très puissant, les bandes ayant une très grande résistance. Nous n'avons jamais vu pareil accident se produire. Sous l'action du serrage, « on voit les fragments se rapprocher, se réappliquer, engrener leurs aspérités, puis le trait de fracture n'apparaît plus que sous forme d'une fissure ».

Pour fixer la ligature, il suffit de la couder à angle droit au niveau du nœud coulant : pour cela, faire basculer le tracteur dans le sens voulu jusqu'à l'horizontale. On desserre de quelques tours le volant de l'instrument, la traction cesse, la lame se dégage de quelques centimètres, on la coupe à la cisaille à quelques millimètres (5 à 6 millimètres) de sa coudure. Il ne reste plus qu'à rabattre, bien dans le plan de l'os, l'extrémité sectionnée, au moyen d'un léger coup de maillet ou plus simplement en appuyant fortement dessus.

Cette technique est la même pour toutes les lames. Celles-ci étant fixées, la fracture doit être solidement maintenue, réduite suivant ses divers axes.

6e Temps.— Nettoyage au sérum du champ opératoire et **suture** des parties molles et de la peau en s'efforçant d'enfouir la prothèse le mieux possible.

Suites opératoires.

Le malade de Martin qui, délirant, s'est levé la nuit de son opération et qui a pu marcher sans disloquer son tibia fracturé maintenu par deux lames de Parham doit être considéré comme une exception. La solidité de la réduction immédiatement après l'intervention n'est pas telle que l'on soit autorisé à permettre la marche aussitôt. La méthode tire surtout sa valeur de la rapidité et de la qualité de la consolidation qui peuvent être prévues par la radiographie faite peu de temps après l'opération. Le pronostic doit en découler.

Dans des conditions de réduction parfaite, pour des cas de fractures obliques ou spiroïdes simples, le membre ne doit, pour ainsi dire, pas être immobilisé et la marche peut être permise très tôt, environ 20 à 25 jours pour les fractures du tibia et 30 à 40 jours pour les fractures du fémur. La durée de l'immobilisation relative, nous entendons par là la privation de la marche pour le membre inférieur et d'efforts pour le membre supérieur, varie pour les autres cas suivant le type de la fracture. La mobilisation passive peut être faite presque immédiatement et avec une bonne réduction solidement maintenue, les fractures juxta-articulaires peuvent être mobilisées aussitôt. Dans des cas particu-

liers, enfin difficiles à maintenir réduits, il est prudent d'abandonner quelques jours dans une attelle platrée ordinaire le membre traité.

Nous avons toujours considéré la prothèse métallique par bande comme une prothèse perdue. Un cas récent (Obs. XVI) nous a appris par la persistance d'une fistulette qu'il y avait parfois intérêt à retirer, par une nouvelle intervention, la bande placée quelques mois auparavant.

Nous ne savons encore malheureusement rien de précis sur l'évolution histogénique du cal. Ce sera un nouveau travail à faire lorsque quelques pièces datant d'un certain temps auront pu être réunies. Néanmoins la surveillance radiographique nous montre la disparition précoce du trait de fracture et l'impossibilité dans laquelle on est rapidement de le distinguer du tissu normal osseux voisin. Nous ne pensons pas trop espérer en croyant à la formation d'un cal osseux d'emblée.

Ainsi au point de vue de la technique opératoire : rapidité et simplicité de l'intervention suivie de soins post-opératoires insignifiants, possibilité de la mobilisation très précoce, tels sont les avantages que procure l'emploi de la bande de Parham et Martin.

DEUXIÈME PARTIE

I

OBSERVATIONS

Observation I.

Fracture de l'humérus droit à l'union du tiers supérieur et du tiers moyen.

Dr... Charles, 53 ans, opéré le 9 Avril 1919. (*Dr Hallopeau*).

Entré à Lariboisière, salle Chassaignac, le 19 Mars 1919. Réduction et pose d'appareil plâtré de Hennequin. Contention insuffisante et réduction mauvaise. Intervention décidée.

Technique. — Incision antéro-externe qui amène directement sur le foyer. Nettoyage et réduction sous le contrôle de la vue. Mise bout à bout des fragments. Une plaque de Lambotte est placée sur le côté externe,

maintenue au-dessus et au-dessous du trait de fracture par deux anneaux de Parham.

2 radiographies : 1° avant le plâtre : le 21 Mars.

2° après l'intervention le 21 Mai. Bonne réduction.

Observation II.

Fracture de l'humérus droit au tiers inférieur, gros fragment postéro-interne.

Ma... Marcel, 32 ans, opéré le 31 Mai 1919. (*Dr Gatellier*).

(A noter la présence d'un corps étranger (E. O.) au niveau de la fracture, qui n'a joué aucun rôle dans l'accident et qui a été négligé lors de l'intervention).

Technique. — Débridement postérieur. Mise en place d'un anneau de Parham et d'un fil de bronze. La réduction des fragments paraît bonne. E. O. n'est pas extirpé.

2 radiographies : 1° avant l'intervention : le 19 Mai, qui montre parfaitement l'existence du troisième fragment.

2° après l'intervention : le 2 Juin, perfection de la réduction.

Résultat ultérieur excellent.

(2 radiographies publiées).

Observation II

Librairie Arnette.

Observation III.

Pseudarthrose de l'humérus.

Ma..., Renée, 18 ans, opérée le 16 Octobre 1919 (*Professeur Pierre Duval*).

A neuf ans, chute produisant un décollement dia-épiphysaire et une fracture de l'extrémité supérieure de l'humérus. Traitement par le port d'une écharpe. En 1911, abcès et esquillectomie. Postérieurement accroissement normal, mais incurvation.

En Janvier 1919, afin de redresser l'humérus, le Professeur Pierre Duval pratique une ostéotomie suivie de traction continue. Bras remis dans l'axe, mais pseudarthrose.

Le 16 Octobre 1919, intervention. Greffe osseuse (méthode d'Albee), la clavette étant maintenue par 2 fils de bronze et une lame de Parham.

Radiographie le 20 Octobre 1919 qui montre la bonne réduction et le maintien en place de la clavette osseuse.

Observation IV.

Fracture de l'humérus tiers moyen. Fracture à l'union du tiers moyen au tiers inférieur du cubitus et du radius ; chevauchement considérable. La fracture de l'avant-bras est compliquée.

Pr..., Clé, 15 ans, opérée le 14 Novembre 1919 (*Professeur Pierre Duval*).

Technique. — Le 3 Novembre, résection des tissus souillés et réunion par première intention.

Le 14 Novembre, *au bras* : incision externe, on découvre et relève le radial. Cerclage par Parham après préparation rigoureuse des extrémités osseuses. On engaîne le nerf dans un manchon membraneux (péricarde) à la Nageotte;

A l'avant-bras. — Réduction de la fracture du radius. On fixe par 2 bandes de Parham une petite attelle d'os tué (Nageotte). Immobilisation en extension dans un appareil de Thomas.

4 radiographies antérieures à l'intervention.

2 postérieures, le 29 Novembre 1919 montrent une excellente réduction maintenue au niveau de l'humérus et du radius.

Observation V.

Fracture du cubitus gauche, tiers supérieur et du radius extrémité supérieure.

He..., Raymond, 26 ans, opéré le 4 Octobre 1919 (*Dr Hallopeau*).

Technique. — Mise en place d'une bande de Parham sur la fracture du cubitus réduite; fermeture après ablation de la tête radiale.

Le 6 Octobre, à la suite de manœuvres violentes, l'anneau de Parham casse.

Réopéré le 19 Novembre. Pseudarthrose du cubitus.



Observation VI.

Librairie Arnette.

Technique. — Incision postérieure. Dégagement et ablation, à la rugine, de la bande cassée. Celle-ci est déjà enfouie dans le périoste (profondeur de 2 millimètres de la berge osseuse). Section du cal fibreux aux ciseaux. Application d'une plaque d'os stérilisé maintenu contre les deux fragments du cubitus par 4 câbles. Fermeture.

Radiographies. — Le 3 Octobre : grosse dislocation au niveau du foyer de fracture.

Le 6 Octobre : Réduction très bonne, redislocation après cassure de la bande.

Les deux premières radiographies sont publiées.

Observation VI.

Pseudarthrose du radius gauche, tiers moyen.

Pl..., Julien, 32 ans, opéré le 8 Novembre (*Dr Hallopeau*).

Technique. — Incision postérieure, mise à nu du foyer de fracture. Les deux extrémités osseuses sont soulevées et ruginées. Application d'une plaque de Schermann, maintenue par trois anneaux de Parham. Appareil plâtré.

2 radiographies : La 1re le 31 Octobre, avant l'intervention, montre les fragments osseux déplacés et basculés en avant; la 2e le 10 Novembre, après l'intervention; Très bonne réduction.

2 radiographies publiées.

Observation VII.

Fracture de la clavicule droite vicieusement consolidée.

Va..., Jeanne, 25 ans. Opérée le 24 Octobre 1919. (*Dr Hallopeau*).

Technique. — Incision. Découverte du cal (fibreux). Libération des extrémités. Plaque métallique maintenue par 3 lames de Parham. Il en résulte le redressement et le maintien des fragments en bonne position. Suture.

Bras maintenu dans une écharpe de Mayor.

Radiographie le 25 Novembre 1919 : Bonne réduction et maintien satisfaisant.

Observation VIII.

Fracture du tiers inférieur du fémur (sus-condylienne), intéressant l'articulation du genou. Déplacement considérable du fragment inférieur en arrière.

Ga..., femme Ta..., 63 ans. Opérée le 14 Novembre 1919. (*Pr Pierre Duval*).

Technique. — Incision en V. Nettoyage de l'articulation. Réduction et régularisation des extrémités osseuses. Cerclage au moyen de deux lames de Parham.

2 radiographies : 1re, le 10 Novembre, avant l'intervention, montre le gros déplacement des fragments et la participation de l'articulation.

2e, le 21 Novembre, après l'intervention : Réduction satisfaisante et maintien parfait.

2 radiographies publiées.

Observation IX.

Fracture du fémur au tiers inférieur à nombreux fragments. Interposition musculaire.

Wi..., Adélaïde. 34 ans. Opérée le 3 Décembre 1919. (*Dr Basset*).

Technique. — Incision interne oblique sur la cuisse et le genou.

Ouverture de la synoviale. Vidange de l'hémarthrose. Le fragment inférieur est refendu verticalement en trois parties.

Pose d'un premier anneau de Parham coaptant les 3 morceaux du fragment inférieur. Pour pouvoir curetter les surfaces de fracture des deux fragments principaux on rugine la grande esquille libre interne qui ne tient que par l'insertion de quelques fibres musculaires et on la met dans une cuvette de sérum. Coaptation des deux fragments principaux. On passe deux bandes de Parham. On replace la grande esquille libre en la réappliquant sur la partie interne des deux fragments principaux mis bout à bout. On serre les deux bandes de Parham, dont l'inférieure comprend les deux fragments et l'esquille, la supérieure, le fragment supérieur et l'esquille. Suture de la synoviale du genou, 1 plan au catgut sur muscles et aponévrose, 1 plan sur la peau.

2 radiographies : 1re le 1er Décembre, avant l'intervention, montre l'existence de plusieurs fragments et de la grande esquille libre.

2e, le 5 Décembre, après l'intervention : Coaptation parfaite des fragments.

2 radiographies publiées.

Observation X.

Fracture de jambe au tiers moyen.

Pe..., Pierre. 49 ans. Opéré le 26 Février 1919. (*Dr Hallopeau*).

Technique. — Incision sur la crête tibiale. Découverte du foyer. Réduction par tractions, puis coudure et levier. Passage d'une lame de Parham. Bonne réduction. Suture en 1 plan au fil.

2 radiographies : 1re le 13 Février 1919 : Gros déplacement externe du fragment inférieur.

2e, le 28 Février, après l'intervention : Bonne réduction.

Observation XI.

Fracture du tibia au tiers inférieur (côté droit).

Ge... Henri, 60 ans, opéré le 6 Octobre 1919 (*Pr Pierre Duval*).

Technique. — Réduction et mise en place de 2 lames de Parham suivant la technique. Fermeture.

Observation IX.

2 radiographies. 1re, le 29 Septembre, avant intervention : fracture spiroïde à déplacement moyen.

2e, le 9 Octobre, après intervention : Bonne réduction.

Observation XII.

Fracture des deux os de la jambe (côté droit) au tiers inférieur.

Fa... femme So... Marcelle, 26 ans, opérée le 20 Août 1919 (*Pr Pierre Duval*).

Renversée par un camion le 9 Août, on place son membre fracturé dans une gouttière. Intervention le 20 Août.

Technique. — Incision crête tibiale. Réduction. Application d'une plaque métallique et de 2 anneaux de Parham. Suture.

2 radiographies. 1re, le 12 Août, avant l'intervention : très gros déplacement et présence de petits fragments.

2e après l'intervention : Réduction satisfaisante, bien meilleure que celle qu'on aurait obtenue par une autre méthode.

Observation XIII.

Fracture oblique du tibia à l'union du tiers moyen et du tiers inférieur, fracture haute du péroné.

Ma... femme Ho..., 40 ans, opérée le 5 Juillet 1919 (*Dr Gatellier*).

Technique. — Habituelle : 1 bande de Parham.

2 radiographies. 1re, le 3 Juillet : tibia, déplacement moyen ; péroné : trois fragments.

2e Le 16 Juillet, après intervention : Réduction parfaite.

2 radiographies publiées.

Observation XIV.

Fracture du tibia au tiers inférieur. Interposition du jambier antérieur.

Le... 65 ans, opéré le 20 Octobre (*Dr Gatellier*).

Technique. — Habituelle. Mise en place de 2 bandes de Parham.

2 radiographies. 1re, le 17 Octobre, avant intervention : Déplacement moyen des fragments.

2e après intervention : Réduction parfaite.

2 radiographies publiées.

Observation XV

(Déjà publiée. *Bulletin Société de Chirurgie.* Paris, n° 19. Juin 1916). Résumée.

Pseudarthrose de l'humérus (tiers moyen).

X... 30 ans, opéré le 23 Mars 1919 (*Dr Hallopeau*).

Fracture vieille de 5 mois (4 Novembre 1918) et vue pour la première fois en Mars 1919. Examen radiosco-



Observation XIII.

Observation XIV.

Librairie Arnette.

pique : Pseudarthrose sans cause anatomique évidente. Intervention.

Technique. — Incision externe, réclination du radial, mise à nu du foyer. Gouttière creusée au ciseau, de la dimension de la greffe osseuse à placer, et atteignant le canal médullaire. Mise en place de la clavette d'os mort maintenue par deux lames de Parham.

Deux plans de sutures sur les muscles et la peau. Immobilisation par 3 attelles de bois, pendant 6 semaines.

Consolidation appréciable au bout d'un mois, complète en deux.

4 radiographies. 1re avant l'intervention : Pseudarthrose.

2e 1er Avril, après intervention : Bonne réduction et maintien parfait de la clavette par les lames de Parham.

3o 19 Avril, montre la néoformation osseuse se faisant entre les fragments.

4o 21 Mai : Réunion osseuse obtenue. Les bandes sont bien supportées.

Observation XVI.

Fracture du tibia du tiers inférieur.

La... Suzanne, 24 ans, opérée le 8 Février 1919 (*Dr Hallopeau*).

Chute le 20 Janvier : fracture du tibia avec plaie face interne de la jambe correspondant au trait de fracture.

Communication punctiforme. Pansements jusqu'à guérison de cette plaie. Intervention le 8 Février.

Technique. — Habituelle, mise en place d'une bande de Parham sur la fracture du tibia bien réduite.

Persistance d'une petite fistule sur le lieu de l'ancienne plaie, communiquant avec la boucle de l'anneau.

2e Intervention le 10 Décembre.

Technique. — Section de la bande aux ciseaux, par petite incision cutanée. Extraction de la bande par traction simple.

1 radiographie le 7 Décembre, montre la bande bien en place et la fracture consolidée sans cal visible.

II

RÉSULTATS

Ainsi notre statistique porte sur le traitement de 18 fractures ou pseudarthroses soit :

Humérus. — 4 fractures (obs. I, II, IV, XV) et 1 pseudarthrose (obs. III).

Cubitus. — 1 fracture (obs. V) et 1 pseudarthrose (obs. V).

Radius. — 1 fracture (obs. IV) et 1 pseudarthrose (obs. VI).

Clavicule. — 1 fracture vicieusement consolidée (obs. VII).

Fémur. — 2 fractures (obs. VIII, IX).

Tibia. — 6 fractures (obs. X, XI, XII, XIII, XIV, XVI).

Quelques points de détail sont à remarquer dans ces diverses observations :

L'observation III fait mention de l'emploi simultané de la clavette osseuse en coin placée dans l'os suivant

la méthode d'Albee et de la bande de Parham, pour maintenir cette clavette en place.

Cette façon d'opérer très rationnelle est facilitée par l'existence, sur le dos de la clavette, d'encoches de la largeur de la lame, et destinées à permettre un maintien solide. La fixation est bien meilleure que par le fil et la mise en place de la bande au moins aussi simple.

Dans *l'observation IV* est fait l'exposé de la conduite préservatrice tenue vis-à-vis du radial (engainage membraneux à la Nageotte).

L'observation V est double, d'abord celle de la première intervention pour une fracture du cubitus, puis, la lame de Parham ayant cassé (seul cas relevé dans toute la littérature) celle de la réopération du même individu. Elle nous montre, chose capitale, l'anneau déjà enfoui dans le périoste à une profondeur de 2 millimètres.

Deux observations (*VIII et IX*) font mention de la participation d'une articulation (genou) à la fracture. Nécessité du temps complémentaire de nettoyage de l'articulation.

L'observation IX mentionne la technique un peu particulière employée pour une grosse esquille presque entièrement détachée.

Enlevée et ruginée, elle est conservée le temps de l'opération dans du sérum chaud. Elle est ensuite reposée à sa place primitive, devant servir de petite attelle parfaitement adaptée.

L'observation XV nous montre encore un Albee maintenu par des bandes de Parham.

Enfin *l'observation XVI* nous montre l'enlèvement d'une lame de Parham, plusieurs mois après son application par suite de la persistance d'une petite fistule.

Tous ces résultats, très satisfaisants, quelques-uns particulièrement brillants, ont été obtenus dans le service de M. le Professeur Pierre Duval à l'hôpital Lariboisière. Nous devons les observations à sa grande obligeance ainsi qu'à celle de MM. Hallopeau et Basset, chirurgiens des hôpitaux et de M. Gatellier, chef de clinique à la Faculté.

Nous les prions de trouver ici nos sincères remerciements.

Les très beaux clichés radiographiques que nous avons eus en mains sont l'œuvre de M. le Docteur Vaillant radiographe à Lariboisière.

Nous le remercions d'avoir bien voulu nous les confier.

Nous aurions désiré donner les radiographies concernant chacun des cas mentionnés dans nos observations : les circonstances actuelles nous en ont empêché, nous nous en excusons.

La seule statistique, publiée antérieurement, et que nous connaissions est celle du Docteur F. B. Lund de Boston qui a paru en Novembre 1916 dans : *Surgery, Gynecology and Obstetrics*. La voici :

Depuis Janvier 1911 jusqu'en Janvier 1916 :

Fractures de l'humérus : 0.

Avant-bras : 16 cas = 11 plaques de Lane, 1 fil circulaire, 1 suture (olécrane), 2 réductions ouvertes et 1 greffe osseuse (donc : 0 Parham).

Fémur : 30 cas (plaques de Lane).

Tibia : 13 cas (plaques de Lane).

Depuis Janvier 1916 jusqu'en Novembre 1916 :

Fémur : 21 cas (14 bandes, 7 plaques (donc, 66 p. 100 des cas).

Tibia : 9 cas (9 bandes).

Cette statistique nous montre donc un chirurgien qui n'avait jamais employé les bandes de Parham avant Janvier 1916, avoir de tels résultats avec cette méthode que, les mois suivants il l'emploie dans 66 p. 100 des cas pour les fractures du fémur et dans 100 p. 100 des cas pour les fractures du tibia !

Vu : le Président,
P. DUVAL

Vu : le Doyen,
H. ROGER

Vu et permis d'imprimer
Le Vice-Recteur de l'Académie de Paris
L. POINCARÉ.

CONCLUSIONS

1° La méthode d'ostéosynthèse par cerclage, au moyen des bandes de Parham et Martin, possède, en plus des indications générales d'intervention dans les fractures, des indications particulières qui la font préférer aux méthodes jusqu'ici employées et basées sur ces faits : qu'étant sus-périostée, elle ne porte atteinte à l'os ni dans sa vitalité, ni dans son développement, ni dans sa solidité; qu'elle permet une réunion et une conglomération parfaite de toutes les parties osseuses existant au niveau du foyer de fracture et qu'enfin elle est exempte des ennuis ultérieurs, habituels aux ostéosynthèses métalliques.

2° L'instrumentation nécessaire pour la mise en place des bandes possède quelques défectuosités auxquelles il serait facile de remédier, comme nous le proposons, par des modifications de détail.

3° Au point de vue de la technique opératoire : rapidité et simplicité de l'intervention, suivie de soins post-

opératoires insignifiants, possibilité de la mobilisation très précoce, tels sont les avantages que procure l'emploi de la bande de Parham et Martin.

4° Ce travail n'expose que les résultats immédiats, mécaniques; les résultats éloignés, histologiques ne pourront être connus que plus tard, lorsque les pièces nécessaires seront réunies. Mais, dès à présent, la cicatrice linéaire du trait de fracture, suivie dans son évolution par le contrôle radiographique, nous permet d'espérer une cicatrice osseuse d'emblée.

BIBLIOGRAPHIE

Adams (**J. E.**). — A note on a new bone clip for the treatment of fractures of long bones. *The Lancet*. London, 1917, t. I, p. 725.

Bailleul. — Quinze cas d'ostéosynthèse métallique, par fil de bronze, plaques de Lambotte, cerclage de Parham. *Réunion médico-chirurgicale de la XXe Région*. 10 Novembre 1917.

Bartlett (**P.**). — The operative treatment of fractures. *Trans. New Hampshire Med. Society*. Manchester, 1916, CXXV, p. 165, 175.

Cotton (**F. J.**) and **Duff** (**J.**). — Wire banding for fractures; with the description of a new tool. *Surgery, Gynecology and Obstetrics*. Chicago, 1917, t. XXV, p. 557.

Doege (**K.**). — Advantages and disadvantages in use of metallic bone plates for fractures. *Wisconsin Med. Journ. Millwaukee*, 1918, t. XVII, p. 10, 15.

Duboucher. — Ostéosynthèse primitive, précoce, dans les fractures par projectiles de guerre (principalement par la méthode de Parham). *Thèse Paris*, 1918.

England (**F.R.**). — On the modern methods of the treatment of fractures. *Canada Med. Association Journ.* Toronto, 1917, t. VII, p. 1072-1076.

Fredet (**P.**). — Sur le traitement des fractures de jambe par la réduction sanglante et l'ostéosynthèse. *Bulletin de la Soc. de Chirurgie*. Paris 1918, p. 1763, 1775. Séance du 13 Novembre 1918.

Grant (**H.H.**). — The open treatment of certain fractures of the long bones. *Amer. Journ. of Surgery*. New-York, 1917, t. XXXI, p. 102-106.

— The open treatment of certain fractures of the long bones. *Trans. South. Surgery Association*. Philadelphia, 1917, t. XXX, p. 97-115.

Jonas (**A. F.**). — Indications for and results of the use of the metal bone plates, bone grafts and conservative methods in the treatment of fractures. *Nebraska Med. Journ*. Norfolk, 1918, t. III, p. 329-335.

Lund (**F. B.**). — The Parham and Martin band in oblique fractures. *Surgery, Gynecology and Obstetrics*. Chicago, 1916, t. XXIII, p. 545-550.

— The Parham and Martin band in oblique fractures. *Trans. Americ, Surgery Assoc*. Philadelphia, 1916, t. XXXIV, p. 422-433.

Martin (**E.**). — Fracture clinic. *International Clin*. Philadelphia 1917, p. 72-78.

Parham (**F. W.**). — A new device for the treatment of fractures. *New-Orleans Med. and Surgery Journ*. 1913-1914, t. XXI, p. 451. *Discussion*. p. 465-467.

— Circular constriction on the treatment of fractures of the long bones. *Surgery, Gynecology and Obstetrics*. Chicago, 1916, t. XXIII, p, 541-544.

Parham and Martin (**E. D.**). — Device for treatment of fractures. *Mod. Hospital*. Saint-Louis, 1916, t. VI, p. 75.

Putti (**V.**). — Un nuovo metodo di osteosintesi. *Clinica chirurg*. Milano, 1914, t. XXII, p. 1021-1024, 30 Juin 1914.

Reynier (**P.**). — Contribution au traitement des fractures ouvertes des os longs. *Bulletin Académie de Médecine*. 1917, p. 459-480.

Tanton (J.). — Contribution à l'ostéosynthèse dans les fractures diaphysaires de guerre. *Société de Chirurgie de Paris*, 23 Janvier 1918, et *Réunion médicale de la IVe armée*. Décembre 1917.

— Un nouveau procédé d'ostéosynthèse par cerclage. *Presse Médicale*. Paris 1918, p. 317, 24 Juin 1918.

TABLES DES MATIÈRES

Introduction 9
Plan 15
Limitation du sujet 17
Historique 19
Indications opératoires 23
Instrumentation 35
Technique opératoire 41
Suites opératoires 48
Observations 51
Résultats 63
Bibliographie 69

COULOMMIERS. — Imp. DESSAINT & Cie, 41, rue de Melun.